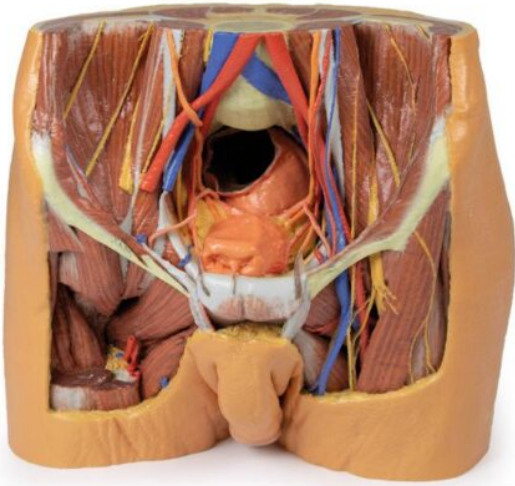


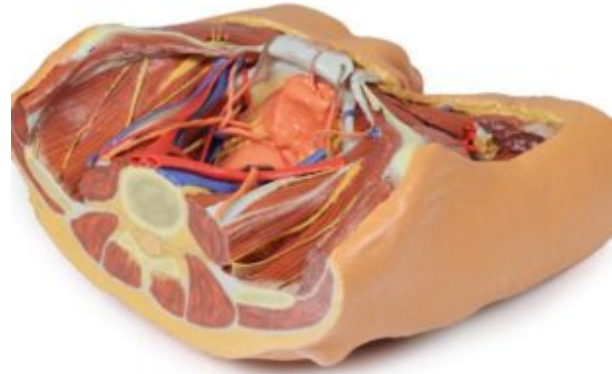
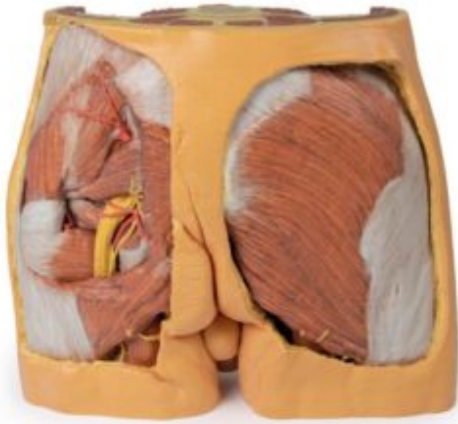MODELO DE PELVIS MASCULINA



SKU: MF-1070

Categorías: [Modelos Anatómicos](#), [Modelos Anatómicos 3D](#), [Órganos Sanos](#)

GALERÍA DE IMÁGENES



DESCRIPCIÓN DEL PRODUCTO

Esta muestra impresa en 3D de varias partes representa las partes inferiores de la pared abdominal posterior más grande, que muestra la pared abdominal posterior inferior, la cavidad pélvica y el muslo proximal (incluidas las regiones glúteas y los triángulos femorales).

Pared abdominal posterior inferior y pelvis falsa: la muestra se secciona aproximadamente al nivel del disco intervertebral L2/L3. Las venas ilíacas comunes se unen para formar la vena cava inferior. Las arterias ilíacas comunes están cerca de unirse en la parte superior de la impresión.

Los músculos ilíaco y psoas son fáciles de identificar, este último tiene un tendón psoas menor prominente. Se puede ver que se unen cuando pasan por debajo del ligamento inguinal. Los nervios de la fosa ilíaca (de superior a inferior: nervio ilioinguinal, nervio cutáneo lateral del muslo, nervio femoral) y su curso es claramente visible, al igual que los nervios genitofemorales en la superficie del músculo psoas.

Los uréteres también descienden sobre la superficie superficial del psoas y cruzan desde su borde lateral hasta el medial. Entran en la pelvis en la bifurcación de las arterias ilíacas comunes en arterias externas e internas. Las arterias y venas ilíacas externas que corren a lo largo del borde pélvico son claramente visibles, al igual que los conductos deferentes que cruzan el borde desde el anillo inguinal profundo para entrar en la pelvis.