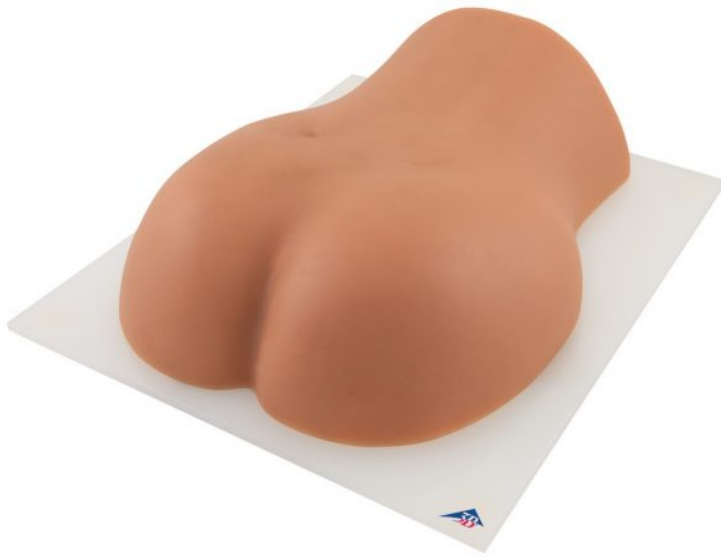



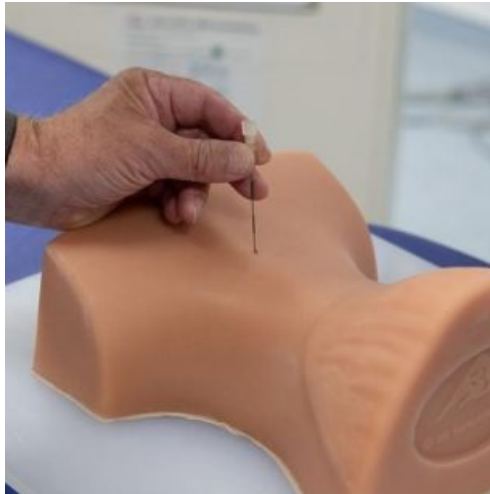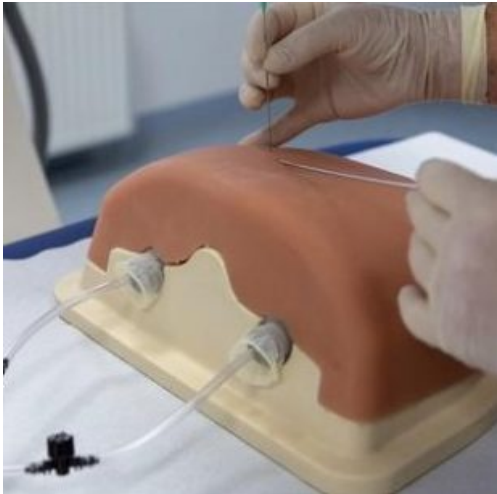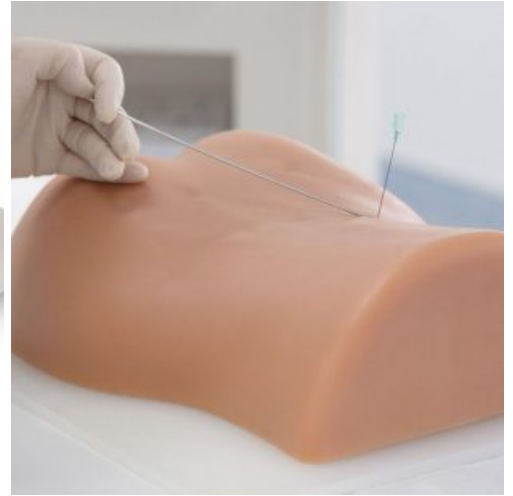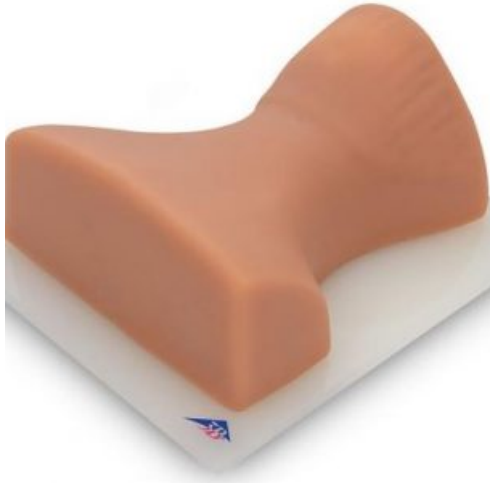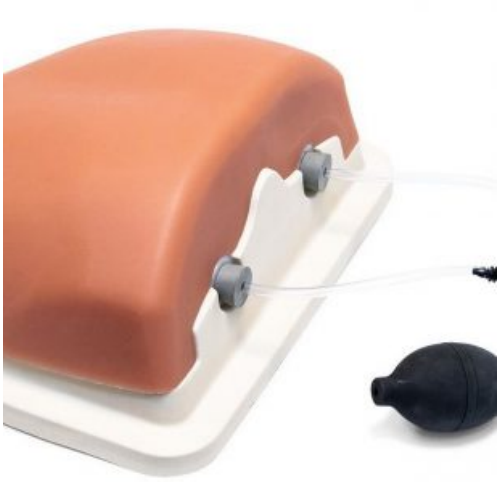## ENTRENADOR DE INYECCIÓN DE COLUMNA GUIADA POR IMÁGENES

---




**SKU:** 101-600

**Categorías:** [Catéteres - Vías Venosas y Arteriales](#), [Inyección Espinal - Epidural](#), [Simuladores Médicos](#)

## GALERÍA DE IMÁGENES



## VARIACIONES

Imagen	SKU	Versión
	101-700	Lumbar
	101-800	Torácica
	101-900	Cervical

## DESCRIPCIÓN DEL PRODUCTO

El entrenador permite correlacionar las imágenes generadas con la anatomía de la columna lumbar involucrada en los procedimientos intervencionistas para el tratamiento del dolor, a identificar el tejido diana y las estructuras vulnerables por medio de la obtención de imágenes y el reconocimiento anatómico, y a aplicar las prácticas óptimas que garanticen la seguridad del paciente durante las intervenciones quirúrgicas en la columna vertebral.

Usos:

- Radiopacidad cercana a la realidad para obtener imágenes radiológicas realistas.
- Inyección con sensación táctil realista.
- Estructura ósea anatómicamente precisa.
- Puntos de referencia que pueden identificarse visualmente.

Disponible en 3 modalidades:

### 1-Columna Lumbar:

Con este posible practicar las siguientes intervenciones:

- Inyección epidural transforaminal de esteroides (IETE).
- Inyección epidural intralaminar.
- Bloqueos facetarios.
- Bloqueo de rama medial (BRM/RF) Bloqueo de S1.
- Inyección en la articulación sacroilíaca (inyección en SI).

Representa las siguientes estructuras óseas:

- Sacro, S1-S3 (con conducto hiato sacro).
- Ilion, bilateral sin isquion y articulación coxofemoral.
- T12-L5; Coxis.

### 2-Columna Torácica

Con este posible practicar las siguientes intervenciones:

- Técnicas guiadas por marcas de referencia.
- Inyección epidural intralaminar de esteroides.
- Inyección torácica transforaminal.
- Articulación de zigapofisis torácica.
- Inyección en nervio (rama medial).
- Inyección intraarticular.
- Articulación de zigapofisis torácica.

- Bloque nervioso intercostal (BNIC).

Representa las siguientes estructuras óseas:

- Vértebras T3-T8.
- Costillas 3-8.

3-Columna Cervical

Con este posible practicar las siguientes intervenciones:

- Técnicas de intervención guiadas por marcas de referencia.
- Bloqueo de rama medial.
- Bloqueo occipital.
- Denervación por radiofrecuencia facetaria.
- Intraarticular C1/C2.
- Intraarticular de facetas cervicales.
- Inyección epidural intralaminar.

Representa las siguientes estructuras óseas:

- Hueso occipital (protuberancia occipital externa a craneal).
- Vértebras C1-Th2; Costillas 1 y 2.

Cada uno viene equipado con:

- 1 Estuche de transporte seguro.
- 1 Cubierta protectora.
- 1 Recipiente de polvos de talco.
- 1 Frasco de lubricante.